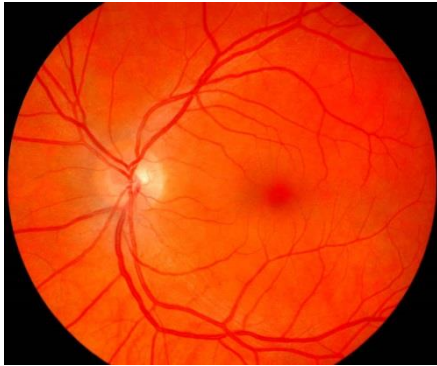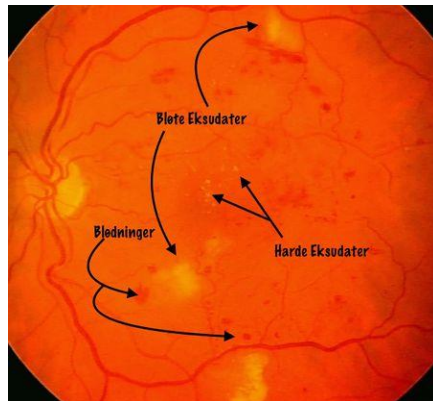




Bildet over: normal øyebunn
Bildet under: retinopati



- Øyebunnsfotografering er et nytt tilbud ved Norsk Diabetessenter. Undersøkelsen er gratis (evt. kun egenandel, som inngår i frikortordningen).
- Undersøkelsen bør gjøres årlig, evt. hvert annet år. Snakk med din sykepleier / lege om du bør få gjort en undersøkelse. Vi setter opp en time for deg hvis vi ikke rekker å gjøre det mens du er til konsultasjon.
- Hensikten med undersøkelsen er å avdekke om det er diabetesforandringer i øynene.
- Resultatet av undersøkelsen avgjør når du skal kalles inn neste gang, eller om du har behov for øyelegekontroll og eventuell behandling. Du vil i så fall bli kontaktet av øyeavdelingen ved Oslo Universitetssykehus eller den øyelegeklinikk vi har henvist deg til.
- Undersøkelsen er viktig fordi det bidrar til å hindre synstap. Sykdomstegn kan oppdages tidlig, før du selv merker endringer, og er en nødvendig del av din diabeteskontroll.
- Tidlig oppstart av behandling kan forhindre eller redusere skade på synet.



NORSK DIABETESSENTER

for behandling og opplæring

Hva trenger jeg å vite før undersøkelsen?

- Undersøkelsen tar ca 5-10 minutter, og er smertefri.
- Du trenger ikke pupilleutvidende øyedråper, og undersøkelsen påvirker derfor ikke evnen til å kjøre bil.
- Det er en fordel om du møter til undersøkelsen uten kontaktlinser (eventuelt tar dem av).

Behov for førerkortattest?

- Hvis undersøkelsen gjøres i forbindelse med attest for førerkort må du ha attest fra optiker (eller øyelege) som dokumenterer tilfredsstillende synsskarphet og synsfelt, evt. også måling av øyetrykk hvis du har behov for det i tillegg.
- Du betaler vanlig egenandel for undersøkelsen, og i tillegg egen takst for førerkortattesten.

Hva er diabetesretinopati?

- Diabetesretinopati er skader på de små blodkarene som sørger for oksygen og næring til netthinnen.
- Netthinnen ligger bak pupillen og dekker øyets bakre vegg. Der mottas synsinntrykkene og tynne nervetråder sender beskjed videre til hjernen via synsnerven.
- Bildene på den andre siden viser øverst en normal netthinne og friske blodårer, mens bildet nederst viser retinopati.